GRANT journal
ISSN 1805-062X, 1805-0638 (online), ETTN 072-11-00002-09-4

EUROPEAN GRANT PROJECTS | RESULTS | RESEARCH & DEVELOPMENT | SCIENCE

Role a význam moderní počítačové analýzy obrazů z diagnostického ultrazvuku

Jiří Blahuta[1]
Tomáš Soukup[2]
Petr Čermák[3]

[1] Slezská univerzita v Opavě, FPF, Bezručovo nám. 13, 74601 Opava, jiri.blahuta@fpf.slu.cz
[2] Slezská univerzita v Opavě, FPF, Bezručovo nám. 13, 74601 Opava, soukup@centrum.cz
[3] Slezská univerzita v Opavě, FPF, Bezručovo nám. 13, 74601 Opava, petr.cermak@fpf.slu.cz

Grant: SGS 6/2014
Název grantu: Studentská grantová soutěž
Oborové zaměření: IN Informatika

© GRANT Journal, MAGNANIMITAS Assn.

Abstrakt Počítačová analýza medicínských dat je dnes nedílnou součástí moderní diagnostiky. Zahrnuje analýzu obrazů pořízených z různých zobrazovacích metod. Tento příspěvek se věnuje aktuálním trendům a možnostem analýzy ultrazvukových obrazů. Popisuje základní fyzikální princip ultrazvuku, jeho přednosti a limitace včetně možných artefaktů, představuje jednotlivé režimy zobrazení a možnosti diagnostiky v různých oblastech. Zmiňuje taktéž možnosti fúze více zobrazovacích metod pro přesnější diagnostiku či příklady použití ultrazvuku v medicíně mimo zobrazování. Součástí příspěvku je také případová studia analýzy UZ B-obrazů mozkového kmene pomocí vlastního navrženého algoritmu, který díky svému principu je univerzální a reprodukovatelný. Je možné jej použít například k detekci aterosklerotických plátů v cévách jako prevenci vzniku ischemické cévní mozkové či srdeční příhody. Detekce aterosklerotických plátů souvisí s moderní aplikací sonotrombolýzy, která využívá principu ultrazvuku.

Klíčová slova ultrazvuk, UZ diagnostika, sonografie, ultrasonografie, analýzy UZ obrazu, B-obraz, parkinson ultrazvuk

1. ROLE A PRINCIP DIAGNOSTICKÉHO ULTRAZVUKU V MODERNÍ MEDICÍNĚ

Diagnostický ultrazvuk patří mezi tzv. zobrazovací metody, které jsou využívány v moderní medicíně k včasné diagnostice. Zobrazovací metody hrají klíčovou roli v diagnostice široké škály patologií, včetně tzv. diferenciální diagnostiky, kdy je pacient sledován v určitém čase.

Zobrazovacích metody, které se v praxi používají, je mnoho a liší se svým principem, výhodami i limitacemi. Nelze v podstatě říci, která je nejlepší, každá z nich má své benefity a naopak určité limitace. Mezi tyto zobrazovací metody patří například RTG, CT (počítačová tomografie), MRI (magnetická rezonance), PET (pozitronová tomografie), CTA (CT angiografie) a samozřejmě také diagnostický ultrazvuk. Právě diagnostickým ultrazvukem se budeme zabývat. Má několik zásadních předností, zejména eliminaci negativního záření, avšak také některé limitace praktické použitelnosti v diagnostice, viz kap. 1.2. Přesto lze říci, že právě diagnostický ultrazvuk zažívá v poslední době velký rozvoj a zlepšení pro efektivnější diagnostiku a též má svou nezastupitelnou roli především v efektivní diferenciální diagnostice.

V běžném životě se s ultrazvukovým, neboli sonografickým vyšetřením setkáme například v období gravidity ke sledování plodu dítěte (prenatální ultrazvuk). Diagnostický ultrazvuk se však používá v řadě další oborů medicíně, jako například neurologie, kardiologie a mnohé další. V tomto článku se zabýváme ultrazvukem v medicíně, budeme tedy dále vynechávat slovo diagnostický, jelikož je zde kontext jasný, že nepracujeme s ultrazvukem v jiné podobě (např. sonar). Budeme užívat zavedenou zkratku UZ.

1.1 Princip UZ

Principem ultrazvuku jsou ultrazvukové vlny, které prochází nebo se odráží od materiálu s různou denzitou. Ultrazvuk je podélné mechanické vlnění ve frekvencích nad lidskou slyšitelnou hranicí 20 kHz. V případě diagnostického UZ se setkáváme nejčastěji s frekvencemi 2 – 30 MHz. Ultrazvukové vlny se šíří různou rychlostí v závislosti na daném prostředí a jeho hustotě. Důležitými charakteristikami jsou akustická impedance, vlnová délka a atenuace energie. Při průchodu ultrazvukové vlny tkání dochází k absorpci, která je závislá na vlnové délce a tedy i frekvenci. Čím je vlnová délka vyšší, tím nižší je absorpce a naopak. Proto se v praxi používají multifrekvenční sondy, na nichž lze nastavit potřebné parametry dle toho, co a v jaké hloubce (penetrace) chceme zobrazovat.

V ultrasonografii se používají piezoelektrické krystaly generátory. Zdrojem vlnění jsou piezoelektrické krystaly generující elektrické napětí při své deformaci a opačně. Ultrazvuková vlna má následující charakteristiky:

- průměrná rychlost šíření ve tkáních je cca $c = 1540\ \mathrm{m \cdot s^{-1}}$
- vlnová délka je podílem rychlosti a frekvenci, tedy $\lambda = c / f$, běžně pro frekvence diagnostického UZ $f = 2$ až 30 MHz vychází λ od 0,77 po 0,05
- k odrazu dochází na rozhraní dvou materiálů odlišné denzity a je charakterizována podílem $M = (c \cdot t) / 2$, kde c je uvažovaná

rychlost a *t* vyjadřuje časové zpoždění a *M* znamená vzdálenost od vysílače, tedy povrchu sondy (transmitteru)

- intenzita energie ultrazvuku je při průchodu tkáněmi tlumena, tzv. atenuace. To znamená, že zpět k sondě se vrací jen malá část vyslané energie a to dle vztahu

$$I_M = I_0 \cdot e^{-\upsilon M}, \quad (1)$$

v němž e = Eulerovo číslo, I_0 je počáteční intenzita a υ je lineárním koeficientem útlumu pro danou frekvenci *f*. Nutno zdůraznit, že útlum roste úměrně s frekvencí. Atenuace je různá pro odlišné denzity tkání a dle koeficientu atenuace. Atenuaci vyjádříme podílem

$$\upsilon = \nu / f, \quad (2)$$

v němž ν je koeficient atenuace a *f* je frekvence.

- akustická impedance je dána součinem $Z = c\rho$

Následující obrázek[1] ukazuje princip lomu a odrazu UZ vlny na rozhraní.

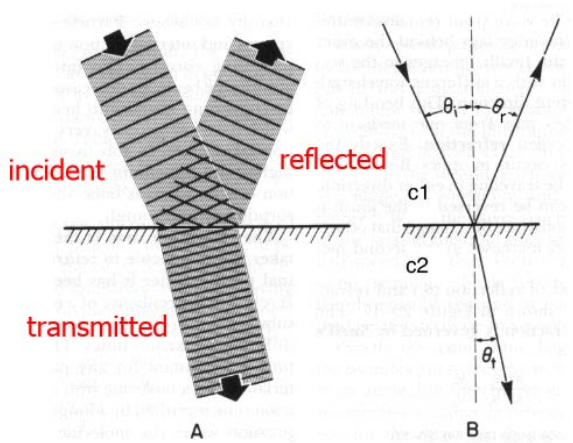

Obrázek 1 Princip vyslání, odrazu a průniku ultrazvukové vlny na rozhraní materiálu

1.2 Výhody, limitace a artefakty UZ

Mezi hlavní výhody UZ patří eliminace radiozity, tedy pacient není vystaven žádnému záření, jak je tomu například u CT. Proto je vyšetření pomocí UZ opakovatelné i v krátkých časových intervalech, například ke zmíněné diferenciální diagnostice. UZ vyšetření je bezbolestné, neinvazivní a bez prokázaných škodlivých účinků. Z těchto důvodů lze využívat UZ právě například k prenatální diagnostice či v neurologii, kde se jedná o de facto samostatný obor neurosonologie[2]. Rozlišovací schopnost moderních UZ přístrojů se pohybuje až k hodnotám do desetin mm, což umožňuje velmi přesné a jemné zobrazení potřebných struktur.

Mezi základní limitace patří fakt, že UZ je vhodný k zobrazování pouze měkkých tkání, jimiž UZ vlna dobře prochází. Není tak vhodným nástrojem k diagnostice skeletálního systému. Naopak u měkkých tkání je UZ schopen zobrazit struktury ve vysokém rozlišení. Jistou nevýhodou pro počítačovou analýzu je neexistence standardizace zobrazení, na rozdíl například od CT, kde je každá tkáň charakterizována svou denzitou v Hounsfieldových jednotkách[3]. Nevýhodou je také zatížení UZ obrazu nelineárním speckle šumem. Šum je přidaná informace do signálu, která je nepoužitelná ke zpracování.

Nejen šum, ale UZ obraz je náchylný i na další obrazové artefakty, které mohou být problémem při zpracování. Artefakty vznikají nejen na ultrazvuku, ale i na jiných modalitách a vždy z důvodů jejich fyzikálních principů. V případě UZ je to zmíněná absorpce, lom a odraz UZ vlny. Mezi artefakty v UZ patří:

- akustický stín
- reverbace (artefakty z vícenásobných odrazů)
- artefakty z bočních laloků

Každý z nich má ještě několik variant a projevů, pro zájemce viz [Šeda, 2008].

Akustický stín vzniká za silně odrážejícími plochami, tudíž za nimi nevidíme struktury, které se tam nacházejí. Může být rovněž způsoben například nahromaděným plynem.

Reverberace čili artefakty z vícenásobných odrazů vzniká na větších odrazových plochách. Existuje více druhů reverberací, tzv. reverberačních ech.

Třetím typem artefaktů jsou artefakty z bočních laloků. Znamená to v praxi zachycení obrazů z bočních laloků z ultrazvukového pole, kde je asi 100× slabší, avšak za vhodných podmínek se mohou tyto obrazy zobrazit. Opět existuje několik druhů těchto artefaktů, viz [Šeda, 2008]. Obrázek níže[4] ukazuje přítomnost tzv. kometového artefaktu patřícího do artefaktů z reverberací.

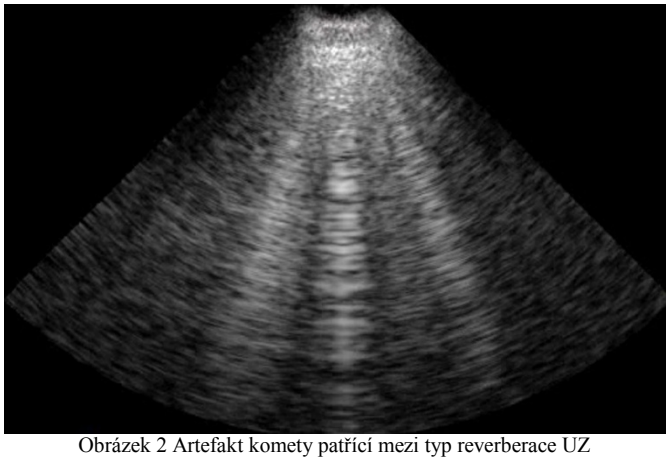

Obrázek 2 Artefakt komety patřící mezi typ reverberace UZ

2. TYPY ZOBRAZENÍ UZ OBRAZŮ

V medicínské praxi je využíváno několik typů zobrazení ultrazvukových obrazů, které se liší svým použitím. Setkáme se s těmito:

- A-MODE (amplitude mode; 1D informace, není 2D obrazem)
- B-MODE (brightness mode; statický a dynamický, nejčastější typ zobrazení)
- M-MODE (motion mode; zobrazení pohybu)
- Dopplerovská sonografie
- 3D a 4D obrazové real-time rekonstrukce (např. prenatální sono v čase)

[1] http://courses.washington.edu/bioen508/Lecture6-US.pdf
[2] http://www.galen.cz/idistrik/vydav/?module=katalog&page%5Bbook%5D=483
[3] http://medical-dictionary.thefreedictionary.com/Hounsfield+unit
[4] http://www.emergencyultrasoundteaching.com/image_galleries/physics_images/files/warehouse_6d1c40956570cde6e282816d844c6488/images/artifact_comet_tail.jpg

Tedy kromě A-MODE se jedná o 2D zobrazení ve formě digitálního obrazu reprezentovaného obrazovou maticí. A-MODE je zobrazen jako odrazy registrované sondou na časové ose, tudíž se jedná o 1D zobrazení. Je však základem pro další zobrazení, 2D obraz vzniká skládáním jednotlivých obrazových linií.

Na obrazovce vzniká 2D obraz z jednotlivých bodů, jejichž *x*-souřadnice je dána pořadím linie prozařující odpovídající bod ve tkáni. Souřadnice y je dána časovým intervalem Δt mezi vysláním a přijetím odrazu impulsu. V případě B-MODE je pak jas bodu dán intenzitou přijaté odražené energie, což odpovídá echogenitě dané tkáně. Tento obraz je dán obrazovou maticí

$$IM = \begin{pmatrix} p_{00} & \cdots & p_{x0} \\ \vdots & \ddots & \vdots \\ p_{0y} & \cdots & p_{xy} \end{pmatrix}, \tag{3}$$

kde *x* a *y* jsou hodnoty rozlišení obrazu.

Mezi nejčastější zobrazení je B-MODE, kdy každý pixel vyjadřuje echogenitu, tedy míru odrazivosti UZ vlny pro danou tkáň ve škále šedi. Míru echogenity zobrazuje různá úroveň světlosti. Čím vyšší echogenita, tím světlejší zobrazení. B-MODE je de facto základním standardem pro UZ zobrazování a existuje statický a dynamický režim. Princip reprezentace B-obrazu vychází z A-MODE pomocí skládaní linií, viz následující obrázek[5].

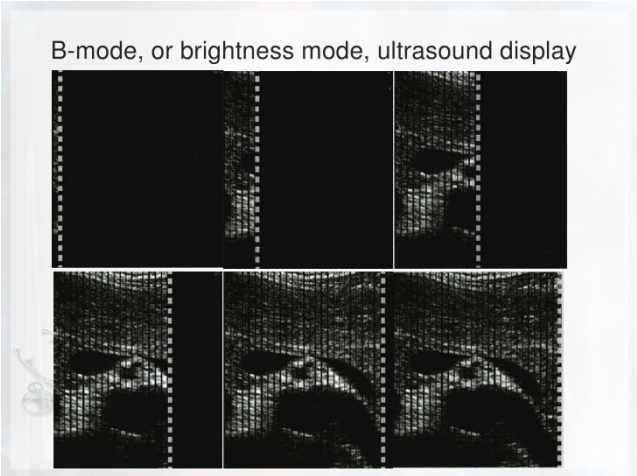

Obrázek 2 Princip skládání 2D obrazu UZ

V moderní diagnostice má nezastupitelné místo také 3D a 4D ultrazvuk. Jde o rekonstrukci obrazu coby 3D model pomocí rekonstrukčních algoritmů. Oproti 3D lze u 4D ultrazvuku sledovat také anatomii jednotlivých struktur a rovněž pohyb dítěte. Rekonstrukční algoritmy pro 3D zobrazení jsou založeny na rekonstrukci pomocí lineárně sejmutých obrazů s posunem a vznikne tak rekonstrukce dat ze všech 3 rovin.

3. UŽITÍ JEDNOTLIVÝCH TYPŮ ZOBRAZENÍ

Každý druh zobrazení je určen pro určitou oblast diagnostiky. B-MODE lze považovat za de facto standard a je nejvíce využíván.

3.1 A-MODE v oftalmologii

S tímto zobrazením, které není 2D obrazem, se setkáme při vyšetření biometrie oka v oftalmologii. Pro jiné oblasti není tento typ zobrazení prakticky využitelný.

3.2 B-MODE statický a dynamický

B-MODE je nejpoužívanějším typem zobrazení UZ obrazů a to zejména v dynamickém režimu. Použití B-obrazu najdeme ve všech oblastech, kde má UZ vyšetření význam. Tedy například v kardiologii, neurologii, gynekologii a spoustě dalších odvětví. Je určen všude, kde se zobrazují měkké tkáně. B-obraz je základním zobrazením pro diagnostiku nejrůznějších patologií. S B-obrazem se setkáme například v neurologických aplikacích, analýze ateromů v cévách jako prevence iCMP, možnosti detekce tumorů a pro spoustu jiných aplikací.

Obrázek 3 Příklad B-obrazu se zobrazením ledviny

3.3 M-MODE

Využití M-MODE zobrazení je velice důležitý zejména v kardiologii ke sledování průtokovosti cévního řečiště. Jedná se o obraz ve škále šedi jako v případě B-MODE, přidána je však časová složka. Zásadní význam má v kardiologických vyšetření srdeční činnosti, jako například tachykardie, arytmie, apod. Principálně se jedná o opakované zobrazení B-obrazu zobrazené v čase. Poskytuje cenné informace o srdeční činnosti a případných defektech. V echokardiografii patří k základnímu zobrazení. Může být doplněno o dopplerovské sono se sledování průtokovosti například aorty a karotid.

3.4 Dopplerovská sonografie

Podobně jako M-MODE má zásadní význam při vyšetřování srdce a cév. Princip je založen na Dopplerově posuvu a využívá odrazivých vlastností erytrocytů v krvi[6]. Fyzikálně se využívá rovnice Dopplerova posuvu jako rozdíl mezi vyslanou a přijatou energií po odrazu od pohybující se krve:

$$f_{diff} = \frac{2f_t v \cos\alpha}{c}, \tag{4}$$

kde *fs* je frekvence vyslané vlny, α je tzv. dopplerovský úhel. Proměnné *c* jsou rychlosti šíření vlny a *v* udává rychlost průtoku krve. Průtok krve je dán vztahem $Q = V/t$, kde *V* je objem krve, *t* čas v sekundách.

[5] http://www.slideshare.net/drhariba/basic-physics-of-ultrasoundjh

[6] http://www.med.muni.cz/dokumenty/pdf/uvod_do_ultrasonografie1.pdf

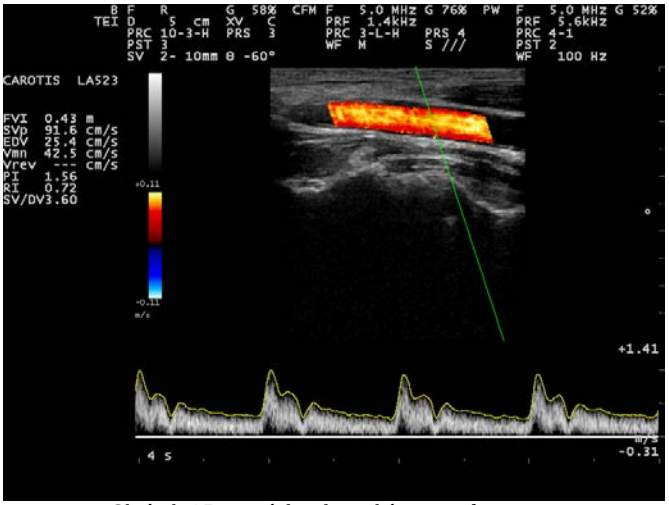

Obrázek 4 Barevná dopplerovská sonografie v praxi

3.5 3D a 4D ultrazvuk

Má přední místo v prenatální diagnostice. Pomocí 3D modelu je možné sledovat polohu dítěte a jeho anatomické rysy. Jedná se o použití rekonstrukcí a vizualizačních technik k zobrazení 3D modelu. 3D ultrazvuk je statické zobrazení, v případě 4D se přidává časová složka a je možno v reálném čase sledovat pohyb. Lze také odhalit případné anomálie a poškození plodu. Příklad 3D ultrazvukové rekonstrukce představuje obrázek níže[7]. V prenatální diagnostice má 3D/4D ultrazvuk zásadní význam. 3D ultrazvuk představuje rekonstruovaný obraz dítěte, u 4D navíc lze sledovat pohyb a je lepší možnost detekci anomálií a sledování anatomie jednotlivých struktur. Dalším využitím je 3D Dopplerovská sonografie k analýze arterií a jejich defektů.

Obrázek 5 Obraz dítěte v prenatálním stadiu z 3D UZ je cenný nástroj diagnostiky

Možnosti analýzy ultrazvukových obrazů jsou poměrně rozmanité vzhledem k dostupnému výkonnému hardwaru, ale také v množství algoritmů v oblastech rozpoznání obrazu a počítačového vidění. Moderní algoritmy pro analýzu (nejen) ultrazvukových obrazů lze rozdělit do několika skupin:

- algoritmy založené na analýze histogramu (prahování, statistická analýza, ROI-based analýzy histogramu, korelační analýzy)
- algoritmy založené na morfometrii a morfologii (binární morfologie, hranové detektory, příznaková analýza)
- algoritmy založené na objemových datech (volume rendering, 3D rekonstrukce, analýza objemu, volumetrická měření)
- algoritmy založené na příznacích (popisy regionů, shluková analýza objektů, segmentace obrazu)
- algoritmy založené na filtracích obrazu (masky, regiony, redukce šumu)
- algoritmy s umělou inteligencí (fuzzy-klasifikátory, neuroklasifikátory, multiagentové systémy, pokročilé metody segmentace)

A mnohé další přístupy, v možnostech článku rozhodně není se věnovat jim podrobněji. Následující kapitola seznamuje s případovou studií analýzy B-obrazů pomocí vlastního navrženého algoritmu, který se ukázal jako použitelný, univerzální a reprodukovatelný pro praktickou diagnostiku.

4. PŘÍPADOVÁ STUDIE SOFTWAROVÉ ANALÝZY UZ OBRAZU K DETEKCI MORBUS PARKINSON A ATEROSKLERÓZY CÉV

Vyvinuli jsme algoritmus k analýze B-obrazů, který je postaven na principu binárního prahování. [Blahuta et al., 2014]. Algoritmus byl důkladně testován na reproducibilitu pro detekci Morbus Parkinson v závislosti na echogenitě substantia nigra (SN) [Ressner et al., 2007]. Byla provedena případová studie měření patologických pacientů i zdravých dobrovolníků a výsledky několikrát publikovány.

Algoritmus je založen na sledování echogenity ve vybrané oblasti ROI v B-obraze. Sledujeme pomocí binárního prahování, jak rychlý je pokles echogenních pixelů na základě nastavení prahu $T \in \langle 0; 255 \rangle$. V našem případě se primárně zabýváme detekcí echogenity SN v mozkovém kmenu, částečně pak raphe nucleus (RN). Struktury ukazuje následující obrázek [Blahuta et al., 2014]. V tomto případě se bavíme o transkraniálních obrazech čili TCS sonografii.

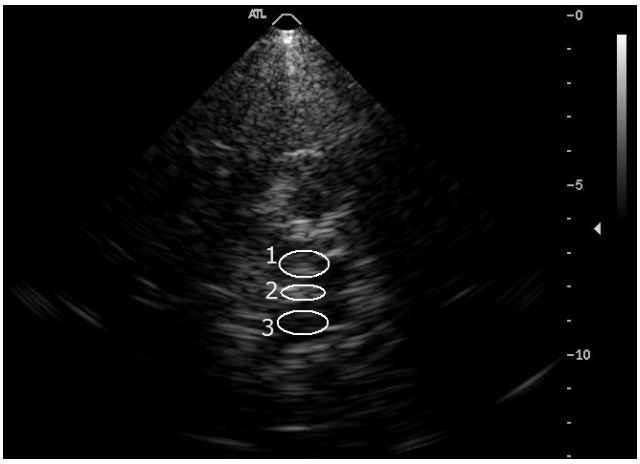

Obrázek 6 Struktury SN a RN v TCS B-obrazu

Principem je sledování poklesu echogenity pomocí měření echogenního obsahu v daném ROI, v případě Morbus Parkinson je k dispozici referenční hodnota 90. percentilu [Blahuta et al., 2013] ke sledování odchylky od normality.

[7] http://www.profema.cz/index.php/poskytovane-sluzby/specialni-uz-vysetreni/3d-4d-ultrazvuk

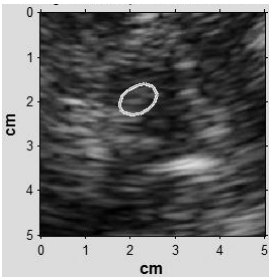

Obrázek 7 Použitá eliptická ROI s obsahem 50 mm^2 pro ipsilaterální SN

Nechť T je prahová hodnota a H je intenzita pixelu, obojí z intervalu ⟨0; 255⟩, pak princip prahování je dán

IF $T < H$ **THEN** pixel_cerny **ELSE** pixel_bily

Tím vznikne binární obraz a sledujeme, kolik pixelů zbude po prahování kontinuálně v celém intervalu ⟨0; 255⟩. Výsledkem je grafická reprezentace těchto počtů pixelů převedených do reálných mm^2 dle rozměru ROI [Blahuta et al., 2014].

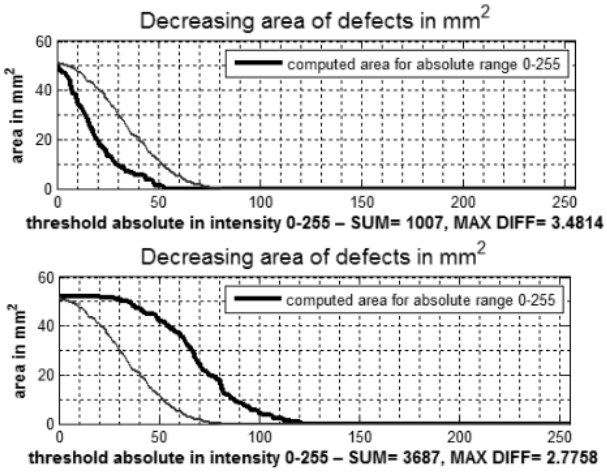

Obrázek 8 Měření obsahu echogenity k detekci Morbus Parkinson v SN

Základní kvantitativní charakteristikou je sumace všech vypočtených hodnot, tedy

$$\sum_{T=0}^{255} a_T, \tag{5}$$

kde T je uvažovaný práh a a_T je obsah echogenity nad daným prahem. Detaily zpracování například v publikovaných článcích, např. [Blahuta et al., 2014]. Dokázání reproducibility algoritmu a jeho využití v medicínské praxi shrnuje [Blahuta et al., 2014], [Školoudík et al., 2013]. Součástí navrženého algoritmu je též sledování minimální hodnoty jasu obrazu proti falešným detekcím pomocí MAS [Blahuta et al., 2012]. Viz následující obrázek [Blahuta et al., 2013].

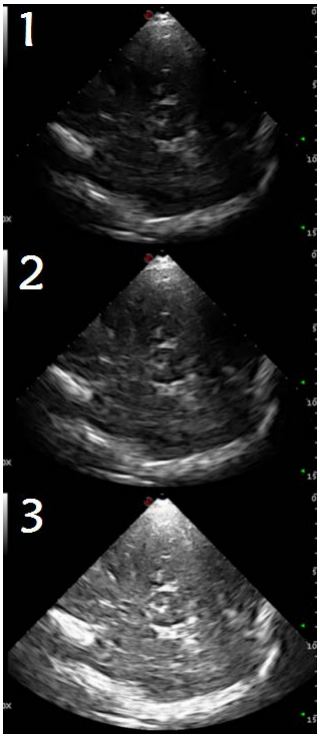

Obrázek 9 Různý jas stejného obrazu

To má praktický význam k zamezení falešné detekce echogenity. V případě nejasněného obrazu (příklad 3 na Obr. 9) by se vyhodnotila echogenita zcela nesprávně a to téměř všude. A to i tam, kde vlastně žádná není, kde je tkáň anechogenní. Situaci ukazuje obrázek níže.

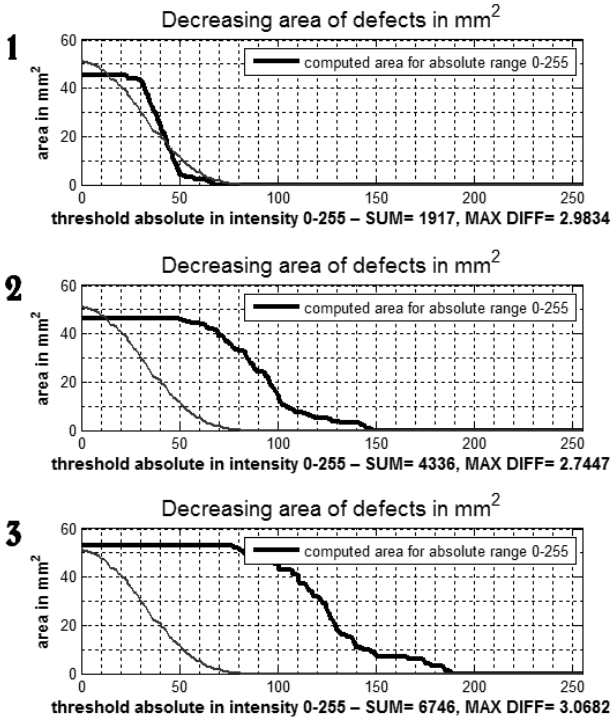

Obrázek 10 Rozdílné klesání echogenity v závislosti na prahu s rozdílným nastavením jasu obrazu

Na třech příkladech je vidět výsledek měření pro stejného pacienta, tedy pro naprosto stejný obraz, pouze jas je manuálně posunut. To ukazuje, že průběh má stejný tvar, jen s pozvolnější tendencí. Je nutné si uvědomit, že korekce jasu na obrazové matici *IM* (1) se projeví změnou hodnoty každého pixelu o nějakou konstantu, tudíž je tvar stejný, mění se rychlost klesání.

Tomu se snažíme předejít a sledujeme tak, zda minimální úroveň jasu ve vybraném výřezu z obrazu přesáhne hodnotu $H = 25$. Pokud ano, hodnocení pak může být neobjektivní. Detekce hodnoty jasu je založena na block-processingu obrazu, kdy obraz rozdělíme na matici bloků 8×8, kde jas každého bloku je střední hodnotou z jasů jednotlivých pixelů nacházejících se v bloku. [Blahuta et. al., 2012].

Statistická analýza měření pro SN je detailně dostupná například v [Školoudík et al., 2014]. Součástí analýzy byla také ROC analýza a vypočtení kappa-koeficientů. Experimentálním měřením zdravých i patologických pacientů s MP byla zjištěna shoda jak mezi přístroji, tak poloha vůči percentilu s maximální chybou detekce cca 7 %.

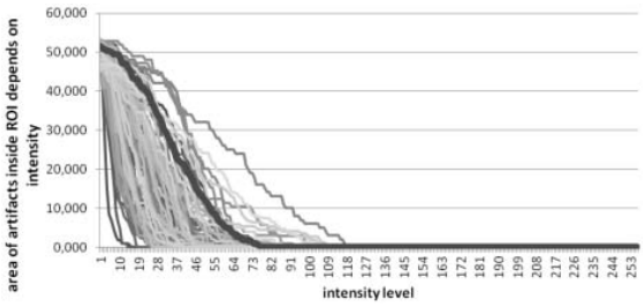

Obrázek 11 Vyšetření dobrovolníci se analýzou ukázali skutečně zdraví, tedy bez výrazné echogenity v SN, chyba u 7 %

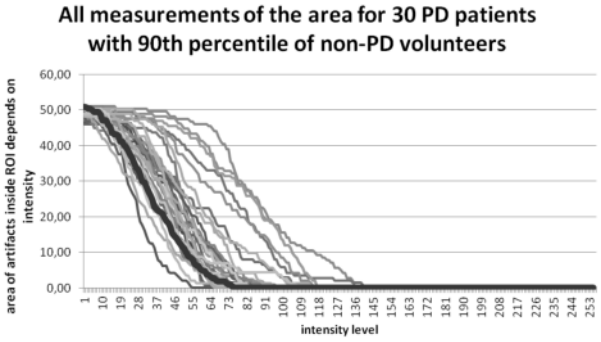

Obrázek 12 Pacienti s MP, detekováno jako zcela zdraví pouze 2 z 30

Částečně byl algoritmus použit i k analýze oblasti raphe nucleus, opět se vzorkem zdravých i nemocných pacientů. V budoucnosti se chceme zaměřit na detekování aterosklerotických v cévách, které mohou způsobit iCMP. To právě díky univerzálnosti a reproducibilitě algoritmu, čímž tak rozšíříme možnosti použití. Detekce ateromů v cévách je zásadní pro včasnou diagnostiku k prevenci iCMP vlivem ukládání cholesterolu a dalších látek v cévě, bránícími optimálnímu průtoku krve. Příklad aterosklerotického plátu v B-obrazu ukazuje obrázek níže[8].

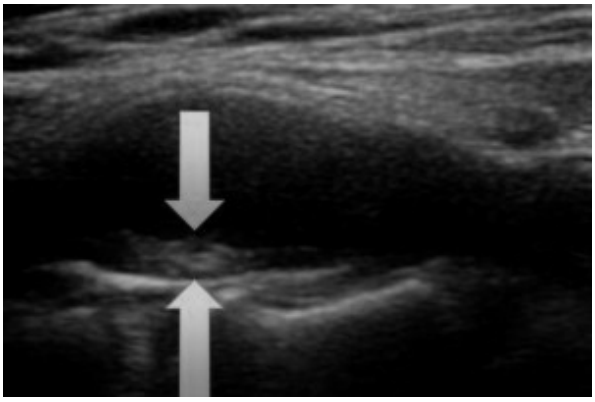

Obrázek 13 Aterosklerotický plát v B-obrazu

5. PŘEDNOSTI POČÍTAČOVÉ ANALÝZY UZ OBRAZŮ, STANDARDIZACE DICOM, UZ MIMO ZOBRAZOVÁNÍ

Počítačová analýza UZ obrazů má několik nesporných výhod oproti vizuálnímu hodnocení. Především citlivost, i zkušený sonografista může přehlédnout například málo echogenní struktury, které se mohou v daném zobrazení nacházet. Při počítačové analýze je detekován každý pixel se zcela přesným odlišení jasu i bodů, které okem zkrátka nejsou téměř viditelné.

Nespornou výhodou medicínského zobrazování (a to neplatí jen pro UZ) je standardizace DICOM. Jedná se o celosvětový standard zobrazování a ukládání medicínských obrazů ze všech zobrazovacích modalit. Obrazy nepodléhají kompresi, která by mohla snížit efektivitu zpracování. Jedná se tak o surová data, podobně jako RAW.

Moderní počítačová diagnostika ultrazvukových dat má své nezastupitelné místo v řadě oborů. Pomocí ultrazvuku lze diagnostikovat mnoho různých patologií.

5.1 Terapeutické využití UZ v praxi

Přestože je UZ v medicíně používán zejména jako zobrazovací metoda, má i své použití mimo zobrazování. Jedná se o terapeutické využití UZ. Mezi základní patří například sonotrombolýza, tedy akcelerace lýzy trombu pomocí UZ. Bylo prokázáno, že sonotrombolýza nemá žádné škodlivé účinky a může být v řadě případů použita namísto invazivních metod například pomocí stentingu. To souvisí právě s detekcí aterosklerotických plátů a díky sonotrombolýze je možno rychle a efektivně pročistit cévní řečiště[9].

Další možností je například užití ve stomatologii, kde má UZ význam při odstraňování zubního kamene a kariesu. V onkologii má UZ význam při tzv. hypertermii, díky které se nádor přehřeje působením soustředěnou fokusací UZ vln. Použití UZ harmonického skalpelu zase má význam při řezání a koagulaci měkkých tkání, například či cév. To jsou jen některé z příkladů terapeutického využití UZ, který tak má kromě role zobrazovací metody k diagnostice význam také k přímým zásahům.

5.2 Fúze obrazu z různých modalit

Ultrazvuk však rozhodně není jedinou zobrazovací metodou a jak bylo zmíněno, má své zásadní limitace zobrazitelnosti zejména

[8] http://www.revatiwellness.com/determining-the-real-age-of-your-arteries/

[9] http://www.mzcr.cz/Odbornik/dokumenty/doc-mudr-david-skoloudik-phd_4421_2112_3.html

měkkých tkání. Pro lepší výsledky lze použít fúzi obrazů, tedy spojení několik zobrazovacích metod souběžně. Například pomocí CT zobrazíme určité struktury, které se pomocí UZ ani nedají zobrazit a na CT jsou neměnné. Takto lze automaticky selektovat vybranou tkáň z CT obrazu na obrazu UZ a provést hodnocení echogenity. Tak vzniká například sonoCT[10]. Fúze obrazu je rovněž užitečná z hlediska verifikace výsledků, kdy potřebujeme několik ověření daného nálezu.

Zdroje

1. BLAHUTA, J., SOUKUP, T., ČERMÁK, P. NOVÁK, D., ZAJAC, P. *Statistical analysis of ROI-based measurement of echogenicity in B-MODE transcranial images for different neurodegenerative diseases*. WSEAS Press, 2014, pp. 193 – 198, ISBN 978-960-474-361-2.
2. BLAHUTA, J., SOUKUP, T., JELÍNKOVÁ, M., BÁRTOVÁ, P., ČERMÁK, P. HERZIG, R., ŠKOLOUDÍK, D. *A new program for highly reproducible automatic evaluation of the substantia nigra from transcranial ultrasound images*. Olomouc: Biomedical Papers 157:XX, 2013.
3. BLAHUTA, J., SOUKUP, T., ČERMÁK, P. NOVÁK, D., VEČEREK, M. *Semi-automatic ultrasound medical image recognition for diseases classification in neurology*. Sofia: Springer-Verlag, MedDecSup 2012, 2012, pp. 125 – 133, ISBN 978-3-319-00028-2.
4. BLAHUTA, J., SOUKUP, T., ČERMÁK, P., VEČEREK, M., JAKEL, M., NOVÁK, D. *ROC and reproducibility analysis of the designed algorithms for potential diagnosis of Parkinson´s Disease in ultrasound images*. Puerto de la Cruz: MMES´11, WSEAS Press, 2011, pp. 88 – 93, ISBN 978-1-31804-055-8.
5. RESSNER, P., ŠKOLOUDÍK, D., HLUŠTÍK, P. et al. *Echogenicity of the substantia nigra in Parkinson´s Disease: A pilot study*. Journal of Neuroimaging:17, 2007, 164 – 167.
6. ŠEDA, M. *Rušivé artefakty radiodiagnostických modalit*. [Bakalářská práce], České Budějovice, Jihočeská univerzita v Českých Budějovicích, 2008.
7. ŠKOLOUDÍK, D., JELÍNKOVÁ, M., BLAHUTA, J., SOUKUP, T., ČERMÁK, P., BÁRTOVÁ, P., LANGOVÁ, K., HERZIG, R. *Transcranial Sonography of the Substantia Nigra: Digital Image Analysis*. American Journal of Neuroradiology, 2014.
8. ŠKOLOUDÍK, D., WALTER, U. *Method and validity of transcranial in movement disorders*. Int Rev Neurobiol (Vol 10), Elsevier, 2010, pp. 7 – 34, ISBN 978-0-12-381330-5.
9. ŠKOLOUDÍK, D., ŠKODA, O., BAR, M., BROZMAN, M., VÁCLAVÍK, D. *Neurosonologie*. Galén, 2003, vyd. První, 304 s., ISBN 80-7262-245-5.

[10] http://www.meduniwien.ac.at/zmpbmt/fileadmin/zbmtp/Dateien/Arbeitsfelder/Ultrasound/science/technique_us2005lim.pdf